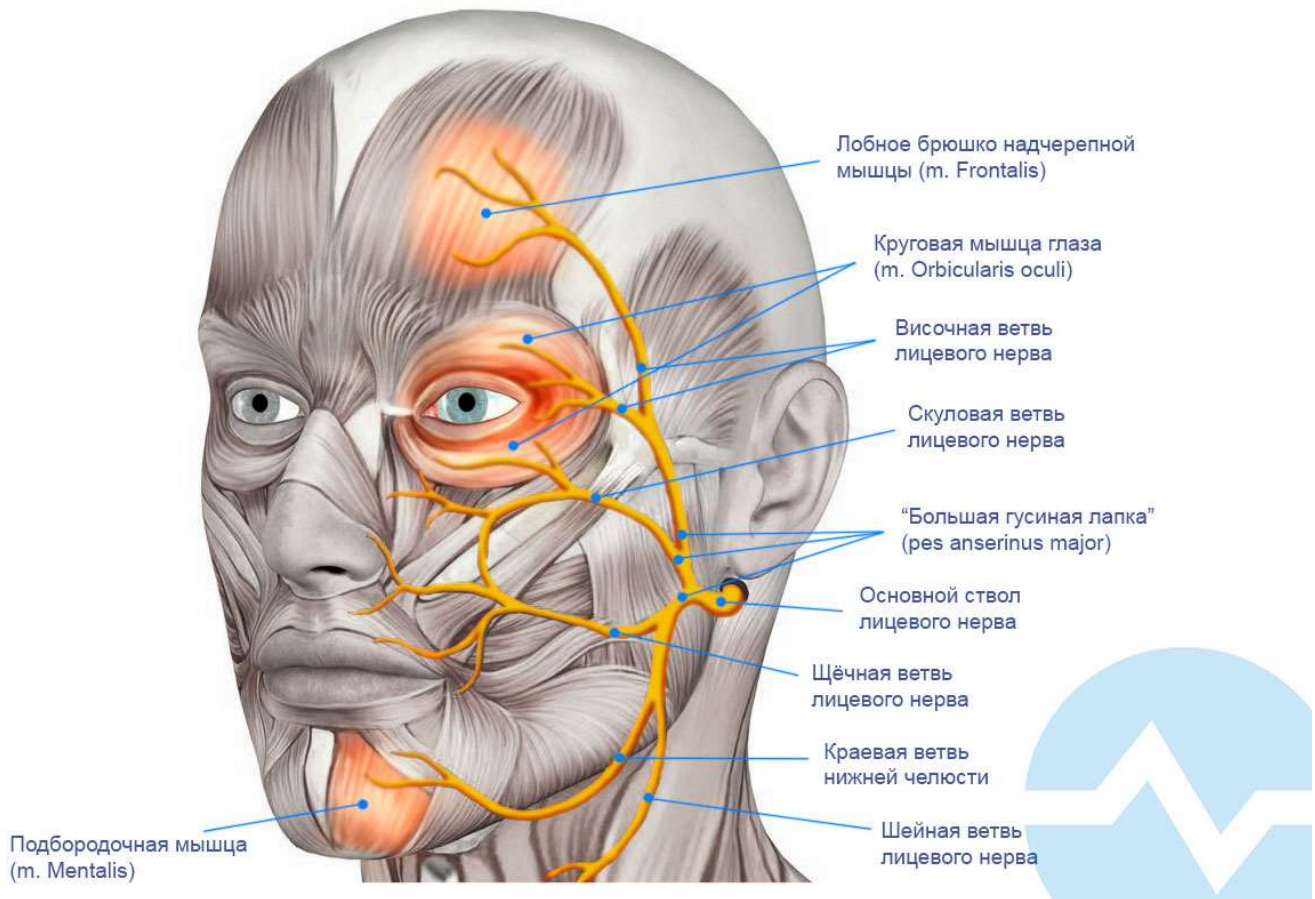


# Лицевой нерв (n. Facialis)



## Основные тезисы:

- Клинически интерес представляет двигательная функция нерва.
- **Базовые мышцы** для исследования проведения по нерву:
  - Лобное брюшко надчерепной мышцы (**m. Frontalis**).
  - Круговая мышца глаза (**m. Orbicularis oculi**).
  - Подбородочная мышца (**m. Mentalis**)
- Круговая мышца рта имеет двустороннюю иннервацию лицевыми нервами, поэтому при ЭНМГ исследовании используется мало.
- **Причины и локализация наиболее частого повреждения:**
  - Идиопатическая невропатия лицевого нерва (паралич Белла).
  - Травма нерва при черепно-мозговых травмах с переломом пирамидки височной кости.
  - Травма нерва при косметологических операциях.
  - Травма нерва при оперативном удалении невриноме слухового нерва либо других опухолей мостомозжечкового угла.